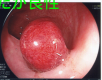
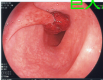
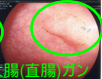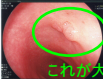巨大だが良性

①



①

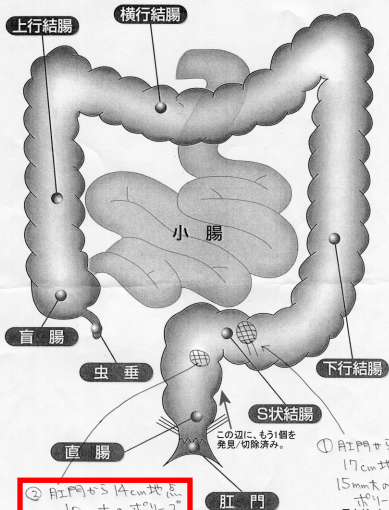
②



②

これが大腸(直腸)ガン

# 大腸の図



② 肛門から14cm地点  
10mm大のポリープ  
これがガンだった。切除済み。

① 肛門から  
17cm地点  
15mm大の  
ポリープ  
巨大だった。  
切除済み。

この辺に、もう1個を  
発見/切除済み。